Aus der chirurgischen Universitätsklinik der Charité zu Berlin.
Direktor: Geh. Med.-Rat Prof. Dr. Hildebrand.

Ueber Halsrippen

Inaugural-Dissertation

zur Erlangung der

Medizinischen Doktorwürde

an der

Friedrich-Wilhelms-Universität

zu Berlin.

Von

Martin Wolff
aus Potsdam
z. Z. Assistensarzt d. R. u. Btl.-Arzt im Res.-Jäger-Batl. 22.

Tag der Promotion: 3. Oktober 1918

Emil Ebering, Berlin NW 7, Mittelstraße 29

Gedruckt mit Genehmigung
der
Medizinischen Fakultät der Universität Berlin

Dekan: Prof. Dr. **Franz**
Referenten: Prof. Dr. **Hildebrand**
Prof. Dr. **Köhler**

Ueber Halsrippen

Inhaltsverzeichnis

A. Einleitung: 1. Wesen der Halsrippe.
2. Geschichte.

B. 1. Vorkommen.
a) in verschiedenen Ländern,
b) nach Geschlecht,
c) Lebensalter und
d) Beruf.
2. Entstehung und Entwicklung.
3. Anatomie:
a) Form,
b) Einteilung,
c) Topographie.
4. Symptome:
a) 1. vaskuläre,
2. nervöse,
3. Tumor.
b) Entstehung und erstes Auftreten,
c) Ursache,
d) Skoliose.
5. Diagnose, Differentialdiagnose.
6. Therapie:
a) konservativ,
b) operativ.
1. Indikation,
2. Methoden,
3. Technik.
c) Erfolg der Therapie.
7. Verhältnis zu anderen Krankheiten.

C. Einige Spezialfälle der chirurgischen Universitätsklinik in der Charité.

Unter Halsrippe versteht man eine angeborene Mißbildung: eine überzählige Rippe, die ein- oder beiderseitig vom 7. Halswirbel, in seltenen Fällen auch vom 6. und 7., ganz vereinzelt vom 5., 6. und 7. Halswirbel (ein Fall von Lechleuthener beschrieben) abgehend mehr oder minder in Form den echten Rippen gleich auftritt.

Sie können völlig symptomlos verlaufen, können aber auch ihrem Träger Beschwerden mannigfacher Art — von den leichtesten, kaum merkbaren bis zu äußerst quälenden — verursachen.

Sie werden von manchen Autoren als ein Zukunftsstadium, von anderen wieder als ein Stigma degenerationis aufgefaßt. Nach Tanchini sollen sich Halsrippen häufig bei Verbrechern finden. Auch bei verschiedenen geistigen Degenerationserscheinungen sollen Halsrippen des öfteren als körperliche Begleiterscheinungen vorkommen.

Man unterscheidet wahre und falsche Halsrippen, die voneinander dadurch verschieden sind, daß die wahren gleich echten Rippen mit Köpfchen, Hälschen und Körper versehen sind, nach Art der echten Rippen an den Wirbeln ansetzen und mit dem Querfortsatz ein Foramen transversum bilden, während die falschen Halsrippen weder Hals noch Köpfchen, sondern nur Körper besitzen, der an der Spitze des Wirbelquerfortsatzes fest oder gelenkig ansetzt und so an der Bildung eines For. transv. selbstverständlich keinen Anteil haben kann.

Nach Todd sind die falschen Halsrippen ebenfalls wahre, nur schlecht entwickelte Rippen, deren Hals und Kopf mit dem Querfortsatz verwachsen sind.

Ob Halsrippen schon in alter Zeit bekannt gewesen sind, ist fraglich, die ersten Beschreibungen gingen von anatomischer Seite aus und zwar war es der französische Anatom Hunauld, der 1742 auf sie hinwies, sie ausführlich beschrieb und abbildete (Tillmann), dann befaßten sich Böhmer, Albinus, Leveling, Sömmering, Sandifort, besonders eingehend Gruber (1869), Pilling (1894) ausführlicher und zuletzt Streissler (1913) in einer sehr eingehenden Arbeit mit dem Thema. Seit Streissler sind wieder eine ganze Reihe Veröffentlichungen in der Literatur verstreut erschienen, die zum Teil bekanntes bestätigten, z. T. auch neue Beobachtungen und Gedanken brachten.

Bei niederen Wirbeltieren sind Rippen für jedes Segment der Wirbelsäule angelegt. Höher hinauf in der Entwicklungsreihe verlieren dann die obersten Wirbel ihre Rippen, doch werden auch bei Tieren mitunter an sonst rippenlosen Wirbeln gleich den Halsrippen des Menschen solche überzähligen Rippen gefunden (Albrecht, Barpi, Gruber, Adolphi).

Die Halsrippe kann sowohl ein- wie auch doppelseitig auftreten. Es scheint, als ob das doppelseitige das Häufigere ist (nach Tillmann sind doppelseitige nochmal so häufig wie einseitige), jedoch sind die Halsrippen sehr selten symmetrisch. Die eine ist meist ganz erheblich größer und anders geformt als die andere. Nach König können auch einseitig zwei Halsrippen übereinander vorkommen.

Wenn die Halsrippe einseitig ist, scheint sie die linke Seite zu bevorzugen.

Ueberzählige Halsrippen sollen seltener sein als überzählige Lendenrippen (König), welch letztere übrigens gar keine Beschwerden hervorrufen.

Ueber die Häufigkeit des Auftretens der Halsrippen gehen die Anschauungen weit auseinander. Drenkhahn nennt sie eine seltene Mißbildung, von denen bei 2 bis 3 Jahrgängen Rekruten etwa ein Fall vorkommt. Damit stimmen andere Autoren aber gar nicht überein.

Seymour sagt, Halsrippen seien eine häufige Erscheinung, auch französische Autoren (Marie, Crouzon, Chatelin) nennen sie häufig, und die Veröffentlichungen über Halsrippen sind doch immerhin recht zahlreich. Und wenn wir dabei bedenken, daß doch fast ausschließlich solche Fälle veröffentlicht worden sind, bei denen der Träger der Halsrippe Beschwerden hatte, während ja doch wohl die größere Zahl der Halsrippenträger von der Anomalie infolge Mangels jeglicher Beschwerden nichts weiß — am Schluß dieser Arbeit werde ich mehrere beschwerdefreie Fälle, bei denen die Halsrippen nur durch Zufall zur Entdeckung kamen, anführen — wenn wir das in Rechnung ziehen, dann dürften wir wohl die Halsrippen ruhig als ziemlich häufige Anomalie bezeichnen.

Einmal ist darauf hingewiesen, daß sich in einer Familie mehrere Fälle fanden: 3 Geschwister, von denen eins Beschwerden hatte, die anderen beschwerdefrei blieben (Weber). Sonst ist über Erblichkeit nichts bekannt. Ueber die Zusammenhänge von Halsrippen mit hereditärer Lues und anderen Erkrankungen, insbesondere Geisteserkrankungen werden wir später noch genaueres hören. Nur auf das häufige Auftreten der Halsrippe bei angeborenen Skoliosen, insbesondere Cervico-dorsal-Skolosen sei hier kurz hingewiesen.

Fischel fand bei Sektionen aller Art in 0,9 % der Fälle das Vorhandensein von Halsrippen, Helbing, der nur skoliotische Leichen untersuchte, 2 %, Miyauchi unter 100 Leichen keinen Fall von Halsrippe.

Zweifellos sind die Halsrippenträger in verschiedenen Ländern und Rassen verschieden häufig. So hat nach Gruber in Rußland ⅓ der Menschen Cervicalrippen, während er, wie schon erwähnt, für die Allgemeinheit 0,9 — 1 % Halsrippenträger annimmt. Auch in England scheinen die Halsrippen häufig vorzukommen, wenn wir aus den zahlreichen englischen Veröffentlichungen über das Thema darauf schließen dürfen. Eine französische Arbeit vom Mai 1913 weist darauf hin, daß seit der Streisslerschen Ver-

öffentlichung aus dem Jahre 1912 an 80 Fälle publiziert worden seien, davon etwa 55 von englischen Autoren.

Unter den Geschlechtern finden sich die Halsrippen bei weitem häufiger beim Weibe als beim Manne. Darauf bauen manche auch die Degenationstheorie, da ja bei der Frau Degenerationserscheinungen überhaupt häufiger als beim Manne sind. Walther gibt an, daß von Halsrippenträgern 37,9 % männlichen, und 62,1 % weiblichen Geschlechtes sind. Nach Streisslers Berechnung kommen auf

Männer 29,2 %
Frauen 70,8 % Halsrippen.

Unter all den nach Streissler veröffentlichten Halsrippenfällen mit Geschlechtsangabe ergibt sich das Verhältnis von

22 % Männern und
78 % Frauen.

Das zahlreichere Auftreten bei der Frau wird z. T. — wie schon erwähnt — als Degenerationszeichen aufgefaßt, z. T. aber auch damit erklärt, daß es nur ein häufigeres Manifestwerden von Beschwerden bei der Frau ist, das dann zur Entdeckung der Halsrippe führt und mit dem costalen Atemtypus der Frau, bedingt durch Korsett oder Mieder, zusammenhängt.

Was das Lebensalter anbelangt, so kamen Halsrippen in jedem Alter zur Beobachtung. Die meisten Fälle wurden zwischen der Pubertät und dem 40. Lebensjahre manifest, eine Erscheinung, über die wir noch zu sprechen haben, wenn wir auf die Ursache der Beschwerden, die die Halsrippe verursacht, näher eingehen.

Ueber besonders gehäuftes Auftreten in einzelnen Berufen findet sich nur eine Angabe in der neueren Literatur: Sargent weist darauf hin, daß Schneiderinnen, Telegrafistinnen, Schreiber, Klavierspieler und Briefsortierer besonders betroffen seien.

Die Halsrippe entsteht aus dem Querfortsatze ihres Wirbels. Im Embryonalzustande sind sämtliche Querfortsätze mit Ausnahme

des Steißbeines zu Rippen präformiert. Diese Rippen kommen aber normalerweise an Hals- und Lendenwirbelsäule nicht zur Ausbildung (Fischer). Rosenberg spricht von einer „regressiven Umformung im Halsteil der Wirbelsäule während der embryonalen Entwicklung".

Nach Fischel sind Varietäten wie Halswirbel Folgen abnormer Segmentierung der ersten Wirbelanlage. So kommt es, daß Grenzwirbel beide benachbarte Formen annehmen können, daß also der erste Brustwirbel einem Halswirbel oder der siebente Halswirbel einem Brustwirbel in Anlage und Form gleicht.

Dann ist die Halsrippe also aus dem Querfortsatze des siebenten Halswirbels entstanden und zwar durch fortschreitende Entwickelung des Verknorpelungszentrums im Costalfortsatze.

Auch aus überzähligen keilförmigen Wirbelrudimenten sollen Halsrippen nach Drehmann entstehen.

Eine andere Theorie stellt Falk auf: Er meint und belegt das mit Beispielen, daß die Entstehung der Halsrippen auf eine kraniale Verschiebung der Wirbelbogen zur Zeit der Bildung der primitiven Wirbelanlage zurückgeführt werden kann. Es tritt der zum ersten Brustwirbel gehörige Wirbelbogen zum siebenten Halswirbel. Dann wäre also die Halsrippe die eigentliche erste Rippe. Die Ursache für diese Abnormität wäre in einer Abweichung von der normalen Wachstumsrichtung der Embryonalanlage zu suchen. Für diese Theorie spricht mancherlei, so, daß häufig beim Vorhandensein von Halsrippen einer der Brustwirbel rippenlos ist, oder zwei Brustwirbel sich zusammen mit einer verbreiterten Rippe begnügen müssen. Marie, Crouzon und Chatelin führen z. B. zwei Fälle von doppelseitiger Halsrippe an, in denen beide Mal die zwölfte Rippe auf der einen Seite ganz kurz war, auf der anderen völlig fehlte. Auch das häufige Auftreten von keilförmigen Wirbelrudimenten bei Halsrippe deutet auf embryonale Entwickelungsstörungen bei Anlage der Wirbelsäule und ihrer Anhänge.

Bei einseitiger Halsrippe müßte dann die embryonale Störung nur einseitig gewesen sein, was ja sehr wohl möglich erscheint.

Auch mit Variationen in der Zusammensetzung des Plexus cervicalis findet sich die Halsrippe zuweilen gemeinsam. So tritt bei wirklicher Halsrippe eine kraniale Verschiebung des Plexus auf, bei rudimentärer erster Brustrippe ein caudales Herabsteigen des Plexus. Schließlich sei noch darauf hingewiesen, daß durch hereditäre Lues eine Schädigung der Keimanlage des Foetus statthaben kann, die zu Dystrophien des Skelettes, insbesondere zum Auftreten von Halsrippen führen kann (Gaucher und Crouzon.

Um die Entwickelung der Halsrippen zu verstehen, müssen wir uns vergegenwärtigen, daß jedes Wirbelsegment ursprünglich dorsal wie ventral je zwei Bögen besitzt, für das Neural- und für das Visceralrohr. Im Brustteil kommen diese Visceralbögen zur völligen Ausbildung in Gestalt der Rippen. Im Halsteil, aus schon vorhin erwähnten Gründen dagegen nicht. Man fand nun diese Visceralbögen in den vorderen Wurzeln der Querfortsätze der Halswirbel, die demnach also aus zwei Bestandteilen, den eigentlichen Vorderwurzeln des Querfortsatzes gleich denen der Brustwirbel und der regressiv umgeformten Rippe, dem Visceralbogen, die zusammen verschmolzen sind, bestehen.

Bildet sich nun ausnahmsweise der Visceralbogen auch bei einem Halswirbel aus, so entsteht eine Halsrippe und durch sie häufig neben dem immer im Querfortsatz vorhandenen Foramen transversum noch eine Foramen costotransversum.

Die Halsrippe kann von sehr mannigfacher Form wie Größe sein. Man findet Halsrippen, die nicht über den Querfortsatz des 7. Halswirbels hinausreichen bis zu solchen, die in Form und Größe völlig der 1. Brustrippe gleichen, in allen Stadien. Bei der einfachsten Form, bei der eine gelenkige Verbindung mit dem Querfortsatz noch nicht besteht, erscheint die hintere Wurzel des Processus transversus etwas vergrößert und nach vorn schnabelförmig verlängert, bei genauerem Zusehen entdeckt man aber, daß meist die vordere Wurzel der Teil ist, von dem der Schnabel seinen Ursprung hat. Und wenn eine Articulation zwischen Querfortsatz

und der kleinen Schnabelrippe statthat, dann sieht man es deutlich, daß die hintere Wurzel an der Bidung keinen Anteil hat.

Eine Halsrippe hat im ausgebildeten Stadium dieselben Teile wie eine gewöhnliche Rippe: Köpfchen, Hals und Körper, in diesen kleinen „Adlerschnabel-Formen" aber kann man von einem Körper noch nicht sprechen. Man hat dann Capitulum, Collum und ein Tuberkulum costae. Solche Adlerschnabelformen zeigen uns Abb. 2. 3, 5 und 6. Die Verbindung mit dem Querfortsatz des 7. Halswirbels ist fest-knöchern, oder gelenkig wie bei normalen Rippen.

Ist die Halsrippe aber größer als der Querfortsatz, so hat sie auch ein Corpus. Es sei hier nochmal auf das im Anfang Gesagte über wahre und falsche Halsrippen hingewiesen. Das Köpfchen der Halsrippe setzt am 7. Halswirbel, manchmal auch dort und an der Zwischenwirbelscheibe zwischen 6. und 7. Halswirbel gelenkig (Articulatio costovertebralis) oder verknöchert an. Auch mehr oder minder feste Knorpel- oder Bandmassenverbindung findet sich. Das Hälschen ist je nach der Größe der Halsrippe dicker oder dünner, oft nur eine ganz feine Spange, rund, aber meist von oben nach unten etwas abgeplattet. Die hintere Fläche ist rauh, über die Oberfläche verläuft schief von oben innen nach unten außen eine Rinne für den Ramus ventralis des Nerv. cervicalis VII. Das Hälschen bildet die vordere Begrenzung des For. transversum (die hintere bildet der Querfortsatz), zuweilen findet sich aber auch eine Knochenlamelle, die unabhängig von der Halsrippe die vordere Begrenzung des For. transv. bildet, so daß dann die Halsrippe mit dieser Knochenlamelle zusammen ein zweites Foramen, das For. costotransversum begrenzt.

Mit dem lateralen Ende des Querfortsatzes ist die Halsrippe durch das Tuberc. costae gelenkig verbunden.

Der Bandapparat gleicht dem der Brustrippen.

Der Körper der Halsrippe ist von sehr verschiedener Länge und Form. Er kann eine einfache gerade oder abgeknickte Spange darstellen. Meist aber ist er in Form den normalen Rippen mehr gleichend gebogen, nach außen convex. Er verläuft oberhalb der

1. Rippe, ist nicht so ausladend wie sie, aber meist etwas schärfer geknickt. Dünner als die 1. Rippe ist er auch; dabei nicht so flach, sondern mehr rund, aber gleich dem Hälschen doch etwas von oben nach unten abgeplattet. Die am Hälschen beschriebene Rinne setzt sich auf die mediale Fläche des Körpers fort und endet zuweilen in einer breiten Furche auf der Vorderseite. Die Rippe erscheint dann gedreht.

Zuweilen ist der Körper der Halsrippe mit dem der 1. Brustrippe in ganzer Ausdehnung verwachsen, nur die Enden sind gesondert. Man spricht dann von „zweiköpfigen Rippen".

Die Halsrippe kann nach vorne frei endigen, sie kann aber auch mit der 1. Rippe oder selbst mit dem Sternum in Verbindung treten.

Das freie Ende kann einfach in den Weichteilen mit einer Spitze oder einer runden Kuppe verlaufen, es kann aber auch durch ein Band mit der ersten Rippe verbunden sein. Meist jedoch nähert sich die Halsrippe der ersten Rippe und verbindet sich synarthrotisch mit einer höckerartigen Exostose der 1. Brustrippe, die diese ihr entgegensendet. Mit dieser Exestose kann die Halsrippe auch durch Syndesmose verschmelzen. Oder sie legt sich, ohne daß die erste Rippe einen Höcker aufweist, einfach an sie an und verschmilzt mit ihr. Hat die Halsrippe einen eigenen Rippenknorpel, so verbindet sich dieser durch ein Band mit dem der 1. Brustrippe, oder er verschmilzt mit dem 1. Brustrippenknorpel oder endlich er setzt selbst am oberen Eck des Manubrium sterni an, wobei dann die Halsrippe ganz einer normalen Rippe gleicht. Dann findet man zuweilen, daß eine knöcherne Ausziehung des Manubr. sterni dem Halsrippenknorpel entgegen gewachsen ist. Ueber einen Fall, wo zwei völlig ausgebildete Halsrippen, die selbständig am Manubr. sterni über der Articulation der 1. Rippe inserierten, vorhanden waren, berichten Lesieur, Kocher und Milhaud.

Der histologische Bau der Halsrippe gleicht dem der normalen Rippen, doch sei darauf hingewiesen, daß zuweilen im Röntgenbild der Schatten der Halsrippen heller erscheint als der der anderen Rippen (siehe Abbildung 2 und 6).

Die Halsrippen, soweit sie doppelseitig sind, können symmetrisch sein, in weitaus der Mehrzahl der Fälle aber sind sie auf beiden Seiten vollkommen verschieden.

Um in all diese verschiedenen Formen etwas Ordnung bringen zu können, sind verschiedene Einteilungen der Halsrippen versucht worden. Der erste, der dies tat, war Gruber. Er teilt die Halsrippen in vier Arten:

1. Grad:
   Die Halsrippe erstreckt sich nicht über den Querfortsatz und besitzt gleich dem Wirbelende normaler Rippen Capitulum, Collum und Tuberculum.
2. Grad:
   Die Halsrippe reicht über den Querfortsatz eine bestimmte Strecke hinaus, endigt frei oder verbindet sich mit der 1. Rippe.
3. Grad:
   Die Halsrippe reicht bis zum Knorpel der ersten Rippe, mit dem sie sich durch ein Band oder unmittelbar verbindet.
4. Grad:
   Die Halsrippe gleicht einer normalen Rippe und inseriert knorpelig am Knorpel der 1. Rippe oder Brustbein.

Neuburger teilt die Halsrippen ein in

1. solche, die das Brustbein nicht erreichen. Diese sind solche, die
   a) nur der Länge des Querfortsatzes entsprechen,
   b) den Querfortsatz überragen und frei oder an der 1. Rippe endigen,
   c) am Knorpel der 1. Rippe ansetzen;
2. solche, die beinahe ausgebildet einen eigenen Knorpel besitzen, der mit dem der 1. Rippe verwachsen zum Brustbein geht,
3. solche, die ganz ausgebildet gleich den wahren Rippen sind und mit eigenem Knorpel am Brustbein inserieren.

Crouson endlich teilt die Halsrippein in

1. type cunéiforme (kurze, dicke Formen),
2. type cruciforme (kukelig, hakenförmig),
3. type horizontal (lang, regelmäßig),
4. type court,
5. type en équerre } (kurzwinkelig).

Von diesen Einteilungen erscheint die Neubürgersche die zweckmäßigste und klarste.

Was nun die Nachbarorgane betrifft, so ist ihr Verhalten gegenüber der Halsrippe je nach der Größe derselben verschieden. Ueber die Wirbel sprachen wir schon, auch darauf, daß mit der Halsrippe sich sehr häufig andere Anomalien der Wirbel bezw. des Rückgrats vergesellschaften, wiesen wir bereits hin. Es bleibt nur noch übrig zu erwähnen, daß der 7. Halswirbel sehr oft die Form des 1. Brustwirbels annimmt, und dann der 5. und 6. Halswirbel die Form des 6. bezw. des 7. sich aneignen.

Was die Rippen anbelangt, so ändern sie ihre Form auch entsprechend, so daß die erste Brustrippe die Form der zweiten bekommt und so fort. Oefters sind außer der Halsrippe nur 11 Brustrippen vorhanden, oder auch noch eine 12. rudimentäre Brustrippe. An die knöchernen Höcker der 1. Rippe an der Ansatzstelle einer Halsrippe wie an Ausziehungen des Brustbeingriffs dem Halsrippenknorpel entgegen sei hier nochmals verwiesen.

Daß bei einseitiger Halsrippe eine Asymmetrie des Thorax statthaben muß, ist wohl klar.

Das Schlüsselbein wird durch die Halsrippe wenig beeinflußt, doch gibt es Fälle in der Literatur, bei denen eine Halsrippe Luxationen der Clavicula bedingte.

Selten kommt Halsrippe gemeinsam mit Spina bifida oder Caput obstipum vor.

Ueber Skoliose bei Halsrippe ist nachher noch Genaueres zu berichten.

Was die Muskulatur anbelangt, so finden wir zwischen Hals-

rippe und 1. Rippe meist einen Intercostalmuskel, jedoch ist der Intercostalis internus meist durch eine einfache Sehnenplatte ersetzt. Innerviert wird der Intercostalis aus dem 8. Cervicalis und auch aus dem 1. Dorsalis.

Nach Pilling verhält sich der Scalenus anticus häufig an ihr inseriert. Es kommt aber auch vor, daß er wie normal an der 1. Rippe ansetzt, oder mit mehreren Faserbündeln an der 1. Rippe, mit anderen an der Halsrippe. Aehnlich verhält sich der Scalenus medius, dessen Insertion aber meist geteilt an der Hals- und 1. Brustrippe erfolgt. Der Scalenus posticus setzt stets normal an.

Am wichtigsten aber, da sie den größten Einfluß auf die klinischen Erscheinungen haben, ist das Verhalten der Gefäße und Nerven zur Halsrippe. Dies ist natürlich auch inkonstant, je nach Länge und Form der Halsrippe. Zu fast jeder längeren Halsrippe tritt die Arteria subclavia in Beziehung.

Gruber hat darüber folgenden Satz aufgestellt:

„Reicht die Halsrippe über die Stelle nach vorwärts, wo die Arteria subclavia sonst über der 1. Brustrippe ihren Verlauf nimmt, so liegt die Arterie über, nicht unter der Halsrippe, und wenn letztere zu kurz ist, vor dieser über der 1. Brustrippe.

Die Subclavia, die normalerweise zwischen Scalenus anticus und medius verläuft, wird, falls sie über die Halsrippe geht, durch diese emporgehoben, besonders dann, wenn sie — wie meist — über der Ansatzstelle der Halsrippe an einem Knochenhöcker der 1. Brustrippe ihre Lage hat. Ob die gehobene Lage der Arterie eine besondere Spannung derselben bedingt, darüber gehen die Meinungen auseinander. Ein Teil der Autoren ist der Ansicht, daß dies nicht der Fall sein kann. Denn wenn im embryonalen Zustande die Arterie angelegt wird, entsteht auch bereits die Halsrippe, und um über dieser verlaufen zu können, muß schon dann die Arterie länger als normal gebildet werden.

Die andern, die die Meinung vertreten, die Arterie sei bei Verlauf über der Halsrippe abnorm gespannt, stützen diese Theorie darauf, daß bei der Resektion der Halsrippe die Subclavia sofort in

die Normallage über der 1. Brustrippe zurücksinkt, ein Vorgang, der häufig beobachtet ist. Eine übernormallange Arterie würde das wohl ohne weiteres nicht tun.

Gegen diese Spannungstheorie spricht meiner Ansicht nach die Erfahrungstatsache, daß jedes Organ sich neuen Lagen gegenüber anpaßt. Dann müßte doch die Arterie, selbst wenn sie ursprünglich nur normallang angelegt und durch die Halsrippe gespannt wäre, sich sehr bald an diese Situation gewöhnen und entsprechend dehnen. Daß auch dann bei abnormen Verhältnissen Kompressionserscheinungen, die uns noch beschäftigen werden, möglich sind, liegt auf der Hand. Bei dem Vorhandensein mehrerer Halsrippen übereinander (Fall von de Quervain und Karg) kann die Arterie zwischen 6. und 7. Halsrippe verlaufen und bei der Atmung einer Kompression zwischen diesen Rippen ausgesetzt sein.

Das Verhältnis der Arterie zur Vena subclavia kann durch die Halsrippe, wenn diese lang genug ist, beeinflußt werden. Die Arterie wird von der Vene dann oft getrennt, wobei namentlich die höckerige Verbindung zwischen Hals- und 1. Brustrippe eine mehr oder minder große Rolle spielt. Sonst kommen Gefäße von Bedeutung mit der Halsrippe nicht in Zusammenhang. Erwähnt sei nur noch, daß durch das Foramen costotransversum der Halsrippe die Arterie cervicalis profunda und die Vena vertebralis verlaufen, während die Arteria vertebralis dies Foramen nicht durchzieht.

Von größter Bedeutung ist das Verhalten der Halsrippe zum Plexus cervicalis, dessen Wurzeln der Vorderseite ihres Hälschens unmittelbar anliegen, und der sowohl über sie wie auch vor ihr verlaufen kann. Er legt sich in die von Hälschen auf den Körper und über diesen hinweg verlaufende Furche und wird gleich der Arterie durch die Halsrippe mehr oder minder gespannt, besonders wieder, wenn er über der Vereinigungsstelle von Hals- und 1. Brustrippe liegt. Er kann durch die Spannung und den Druck abgeplattet, ja bandförmig abgeflacht werden.

Sehr wichtig ist auch das Verhältnis von Halsrippe und Ganglion cervicale des Sympatikus. Auch der Phrenicus kann zur

Halsrippe in Beziehung treten, der Recurrens dagegen nach Streissler zwar nicht, doch scheint das nicht immer richtig zu sein, da mehrere Autoren über Fälle von Heiserkeit bei Halsrippe berichten, die auf Druck des Recurrens zurückgeführt werden. Bleibt noch zu erwähnen, daß die Pleura oft sehr eng mit der Halsrippe zusammenhängt, mit deren Periost sie oft verwachsen ist.

Soviel über diese an sich schon gewiß recht interessante Anomalie in anatomischer Hinsicht. Was der Halsrippe aber ihre eigentliche Bedeutung verschafft, besonders für den Kliniker„ das sind die mehr oder minder unangenehmen Erscheinungen, die sie für ihren Besitzer mit sich bringt. Gewiß verlaufen in der weitaus größeren Zahl der Fälle die Halsrippen völlig symptomlos, und ihr Träger lebt und stirbt, ohne eine Ahnung zu haben, daß er eine Halsrippe besitzt. Zuweilen aber wird das Vorhandensein einer Halsrippe auch schon im Leben bei irgend einer Gelegenheit bemerkt, sei es daß bei einer Spitzendämpfung ohne auskultatorischen Befund der Verdacht ihres Vorhandenseins auftritt, sei es daß eine Röntgenaufnahme der entsprechenden Gegend aus irgend welchen anderen fernliegenden Gründen eine Halsrippe sehen läßt, sei es schließlich, daß dem Aerzte bei irgend einer Untersuchung eine Vorbuchtung einer Oberschlüsselbeingegend auffällt und dann zur Erkennung der Halsrippe führt. Alle diese Fälle sind zwar interessant, aber für den Kliniker nur zuweilen von Bedeutung. Wichtig sind dagegen die Fälle, in denen die Halsrippe ihrem Träger Beschwerden verursacht. Diese Beschwerden können ganz leichter Natur sein, aber auch derart stark auftreten, daß sie für den Betroffenen unerträglich sind und ihm das Leben zur Qual machen.

Die Erscheinungen können einseitig wie auch doppelseitig sein. Meist sind sie auch bei paarigen Halsrippen einseitig, und zwar bestehen sie zumeist auf der Seite der kürzeren Halsrippe.

Eine ganze Reihe von Symptomen können durch die Halsrippe bedingt sein; entsprechend der Nachbarorgane sind es ins-

besondere vasculäre und nervöse Erscheinungen, die in Frage kommen.

Die vasculären Störungen sind in den meisten Fällen wohl auf Kompressionen der Art. subclavia durch die Halsrippe zurückzuführen. Unterschiede der Axillartemperatur auf der Seite der Halsrippe gegenüber der andern sind eine häufiger beobachtete Erscheinung (Waterhouse). Der Arm der betroffenen Seite ist anämisch (Streissler), fühlt sich kühler an als der andere (Waterhouse), sieht marmoriert aus (Mendel), die Hand nimmt bläuliche Färbung an (Mendel), oder sie wird zuerst meist im Zeigefinger blaß, weiß, ischaemisch (Telford), die Ischaemie ist zuweilen, gewöhnlich in der Kälte, von Krämpfen begleitet (Villa Santa). Die Haut wird hart, rissig, es bilden sich Rhagaden an den Fingerspitzen, strichförmige Blutungen, Schorfbildungen, ja es kommt sogar zu Nekrose, Gangrän der Haut der Finger (König, Telford, Grisson, Cooper). Der Radialpuls ist auf der betroffenen Seite weniger kräftig als auf der Gegenseite, er kann sogar völlig aufhören (König, Telford). Auch Fälle, in denen der Radialpuls bei gewöhnlicher Hängelage des Armes normal erschien, aber beim Heben des Armes schwächer wurde und bei senkrecht erhobenem Arm ganz verschwand, sind beobachtet worden. Auch bei Kopfbewegungen sah Finsterer in einem Falle den Radialpuls verschwinden, selbst normale Armbewegungen sollen zur Unterdrückung des Pulses führen können (Madelung, Seiffer). Stauungen in den Armen machen sich bemerkbar. Es treten Dystrophien an den Tastflächen der Finger und Nägel auf (Parks), schmerzhafte atonische Geschwüre an Händen und Armen zeigen sich (Schiassi), der Blutdruck ist an der betroffenen Seite herabgesetzt (Villa Santa). Wenn der Radialpuls trotz anderer ausgesprochener Kompressionserscheinungen der Art. subcl. normal stark ist, so hat das meist seinen Grund in der Ausbildung genügender Collateralen.

Mitunter bildet sich an der Subclavia ein Aneurysma, das meist distal von der Druckstelle seinen Sitz hat (Villa Santa), doch kommen auch proximal gelegene vor (Miller). Auch gleichmäßige Erwei-

terungen der ganzen Arterie hat man beobachtet. Das Aneurysma ist meist haselnuß- bis taubeneigroß und von verschiedener Form. Die Art. subcl. selbst liegt meist sehr dicht unter der Haut, ihr Pulsieren ist leicht zu fühlen und als Ausdruck der Kompression fühlt man ein Schwirren über ihr und kann auch auskultatorisch entsprechende Geräusche über ihr nachweisen. Die Beeinträchtigung des Kreislaufes in dem betreffenden Arm führt zur Bildung von Tromben in den distalen Arterien und diese wiederum zu der erwähnten Anaemie und schließlichen Ichaemie.

Zu den Störungen der Arterie gesellen sich mitunter auch solche der Vene. Das Blauwerden, die Stauungserscheinungen, die ja zumeist auf Behinderung des normalen Blutabflusses zurückzuführen sind, gehören hierher.

Einen weit größeren Raum als die vasculären nehmen die nervösen Symptome ein. Bei fast allen Beschwerden, die durch Halsrippen verursacht werden, stehen sie im Vordergrund. Es gibt Fälle, in denen die vasculären Symptome völlig fehlen, ein gleiches läßt sich jedoch von den nervösen nicht gut sagen. Zu erklären ist das damit, daß Halsrippen, die den Plexus cervicalis drücken, noch, bevor sie die Subclavia erreichen, endigen können. Die nervösen Symptome sind sehr mannigfacher Art. Auch der jeweilige Symptomenkomplex ist ein sehr verschiedener. Im Vordergrunde und für den Patienten am unangenehmsten sind meist Schmerzen. Neuralgische, ziehende, reißende, ausstrahlende Schmerzen in der Hand, im ganzen Arm, in der Schultergegend, sogar bis in die Gegend des Ohres werden empfunden. Bei doppelseitigen Halsrippen sind die Schmerzen meist auf einer Seite stärker. Die Schmerzen sind zuweilen im Winter heftiger als im Sommer oder überhaupt in der Kälte größer als in der Wärme (Marie Crouzon und Chatelin). Eingeschlafensein der Finger, der Hand, des Armes, Pelzigsein, Kribbeln, besonders bei Kälte, Taubheit, Kältegefühl — es gibt wohl nur wenig Fälle, in denen nicht Paraesthesien dasjenige sind, über das besonders geklagt wird. Dazu gesellen sich Anaesthesien, der Temperatursinn ist aber meist wenig

betroffen, doch kann auch er völlig fehlen (Goodhart). Die Anaesthesien erstrecken sich auf die verschiedensten Zonen. Dann kommen Schwäche der Hand, besonders der Oppositionsmuskeln des Daumens, Abmagerung der Hand und des Armes, Bewegungsstörungen bis hinauf in den Schultergürtel. Von der Abmagerung sind besonders der Groß- und Kleinfingerballen betroffen. Die Bewegungseinschränkungen können aber auch vollkommen fehlen. Klebrige Schweißausbrüche an den Armen treten auf (Osler, Chanaud). Fibrilläres Muskelzittern, grobe Muskelzuckungen, Krämpfe, besonders in der Kälte. Marie, Crouzon und Chatelin berichten über einen Fall, in dem die Krämpfe bei Bewegungen schwanden, bei Längslage des Körpers mit ausgestreckten Armen iam heftigsten waren. Ueberhaupt ist es nicht selten, daß die Beschwerden ähnlich wie manchmal die vasculären Symptome von Bewegungen abhängig sind. Man sah die Schmerzen zuweilen bei Bewegungen des Armes, namentlich beim Heben, oder beim Neigen des Kopfes nach der Halsrippenseite stärker werden oder überhaupt erst auftreten. Bei genauerer Untersuchung findet man häufig Atrophie des Thenar, des Hypothenar, der Intercarpalmuskulatur, der Fingerstrecker, in selteneren Fällen auch der Flexoren. Parese der Handmuskulatur, der Muskeln des Armes werden gefunden, zuweilen ist auch der Serratus parethisch (Waterhouse), Klauenhand ist schon beobachtet (Kern). Die elektrische Untersuchung ergibt häufig eine Herabsetzung für den galvanischen Strom, nicht selten auch mehr oder weniger komplette Entartungsreaktion der atrophischen oder paretischen Muskelgruppen, besonders des Thenar, Hypothenar und der Interossei. Die faradische Erregbarkeit ist oft erhalten (Trömmer und Oehlecker). Die Reflexe sind meist lebhaft, gesteigert (Mendel), können aber auch fehlen, besonders Radius- und Triceps-Reflexe (Marie, Crouzon und Chatelin). Zuweilen finden sich zu all diesen Erscheinungen noch andere wie Hemiatrophia facialis mit Exophtalmus oder Enophtalmus und Miosis (Marie, Crouzon und Chatelin) auf der betroffenen Seite. Mendel berichtet über einen Fall, in dem auf

der kranken Seite Lidspalte und Pupille etwas kleiner waren als auf der gesunden. Auch Parasthesien ohne objektive neurologische Symptome finden sich (M., Cr. u. Ch.). Am meisten ist das Gebiet des Ulnaris betroffen. Eine Reihe von Fällen ausgesprochendster Ulnarrisparese mit allen ihren Symptomen sind veröffentlicht worden. Minderhäufig sind Radialisparesen, auch kommen Fälle von gemeinsamer Radialis- und Ulnarisparese vor. (Schuster beirchtet über einen solchen Fall, in dem die linke Hand wie gelähmt herabhing, die Finger eingeschlafen, pelzig und bewegungslos waren. Hebung der Hand war aktiv nicht möglich, Supination bei Streckung des Ellenbogens nur langsam und unter Mitdrehung des Oberarms ausführbar. Die Bewegungen des linken Daumens waren kraftlos, die Streckung der linken Finger in der End-Phalanx, Beugung in der Grundphalanx unmöglich, der kleine Finger allein war nicht streckbar, die Spreizung und Schließung der Finger der linken Hand nicht ausführbar; Atrophien bestanden nicht, ebenso keine Entartungs-Reaktion, die Schulterbewegungen waren frei, dagegen bestanden Parasthesien.)

Ganz selten ist Parese im Gebiet des Medianus, doch kommen nach Wilson Muskelatrophien häufig im Gebiet des Medianus, seltener in dem des Ulnaris, zuweilen auch Kombinationen beider vor. Ab und zu findet man auch eine Störung des Tiefen- und Muskelsinnes der erkrankten Hand oder des Armes. Bei geschlossenen Augen können passive Bewegungen aktiv nicht nachgemacht, Lageveränderungen nicht gut angegeben werden. Schreibkrampf findet sich ebenfalls als Begleiterscheinung der Halsrippe.

Schließlich sei noch auf sehr seltene Störungen verwiesen: Hunt beobachtete einen Fall von Zwerchfellkrämpfen, wahrscheinlich bedingt durch Druck der Halsrippe auf den Phrenicus, Weißenstein, Planet und Fischel berichten über Fälle von Heiserkeit, die durch Halsrippenstörung des Rekurrens zu erklären versucht worden sind.

Sind das die Symptome, die sich hauptsächlich durch subjektive Beschwerden verraten, so kommt dazu noch ein besonderes

objektives, das auch in völlig beschwerdefreien Fällen regelmäßig vorhanden ist, wenn die Halsrippe den Querfortsatz etwas weiter überragt. Man findet bei Besichtigung der Supraclavicular-Grube, daß dieselbe verstrichen, ausgefüllt erscheint. Häufig bemerkt man bereits bei der Inspektion einen Tumor von haselnuß-, ja bis wallnußgröße in der Oberschlüsselbeingrube etwas oberhalb der Clavikel. Die Haut über dem Tumor ist normal und völlig verschieblich. Der Tumor selbst ist meist fest, selten federnd, knochenhart, glatt oder ein wenig höckerig und von verschiedener Form: Entweder rund, halbkugelig oder scharfkantig oder spangenförmig. Er verläuft nach hinten gegen die Halswirbelsäule zu unter der Muskulatur. Oft verläuft eine zweiter Ast nach unten zu hinter dem Schlüsselbein gegen die erste Rippe. Dieser Ast ist meist als mehr oder minder dünne und scharfrandige Spange, zuweilen auch nur als straffes, etwas nachgiebiges Band zu palpieren. Ueber dem Tumor spürt man ab und zu unter dem palpierenden Finger wegrollende Strenge, den Aesten des Plexus cervicalis entsprechend, und häufig vorn auf dem Tumor oder vor ihm dicht unter der Haut das Pulsieren der Arteria subclavia, häufig auch ein Schwirren in ihr. Diese Arterie liegt mitunter in breiterer Ausdehnung so oberflächlch, daß sie einen pulsierenden Tumor über dem knochenharten Widerstand in der Supraclaviculargrube darstellt, und so kommt es vor, daß ein Aneurysma diagnostiziert wird, obwohl ein solches gar nicht vorhanden ist (Seymour).

Der Tumor ist recht häufig druckempfindlich, in Arm und Schulter ausstrahlende Schmerzen werden schon durch mäßigen Druck auf ihn erzeugt.

Die Nackenlinie ist auf der Seite des Tumors gerader, nicht so ausgeschweift, wie auf der Gegenseite.

Das erste Auftreten der subjektiven Erscheinungen zeigt sich in sehr verschiedenen Lebensaltern. Im Kindesalter sind Beschwerden äußerst selten. Häufig bemerken die Kranken die ersten Störungen zur Zeit der Pubertät. Doch treten die Beschwerden auch

oft erst später, ja viel später auf. Streissler hat eine Tabelle darüber aufgestellt, die hier wiedergegeben sei.

Von 143 Fällen kamen wegen ihrer Halsrippenbeschwerden in ärztliche Behandlung im von Alter von:

0—10	Jahren	11	Fälle	= 7,7 %
11—20	„	46	„	= 32,2 %
21—30	„	43	„	= 30,0 %
31—40	„	19	„	= 13,3 %
41—50	„	16	„	= 11,2 %
51—60	„	6	„	= 4,2 %
61—70	„	1	„	= 0,7 %
über 70	„	1	„	= 0,7 %

Von den nachstreisslerschen Fällen, bei denen das Alter angegeben ist — es sind 23 — ergibt sich folgendes Durchschnittsalter:

0—10	Jahre	0	Fälle	= 0 %
11—20	„	7	„	= 30,0 %
21—30	„	8	„	= 34,8 %
31—40	„	5	„	= 22,0 %
41—50	„	2	„	= 8,7 %
51—60	„	1	„	= 4,3 %
über 60	„	0	„	= 0 %.

Abweichungen springen eigentlich nur im 4. Dezennium in die Augen.

Der Grund für das Entstehen der Beschwerden ist in den verschiedensten Ursachen zu suchen.

Erstens spielen Schädlichkeiten äußerer Natur, accidentelle Ursachen, eine große Rolle. Bei Kindern ist es das Tragen der Schulbücher, das oftmals zu den ersten Beschwerden führt. Zur Zeit des Militärdienstes ist es der Druck des Tornisterriemens oder des Gewehrs, der durch Druck des Plexus zu Beschwerden führt (de

Quervain). Sportliche Anstrengungen (Goodhart), irgendwelche Traumen, wie Fall, Schlag, Stoß, sind der erste Anlaß.

Doch nicht immer sind äußere Ursachen schuld an dem Manifestwerden der Symptome. Eine ganze Reihe innerer, im Körper begründeter Ereignisse spielen eine große Rolle: So besonders das Längenwachstum der Wirbel, das Lageveränderungen der Halsrippe bedingt, Streckung der Wirbelsäule, mit der die Bildung eines spitzen Winkels zwischen Rippen und Wirbelsäule conform geht, dann Abmagerung des Körpers, die durch das Schwinden eines zwischen Gefäß oder Nerven und Halsrippe liegenden Fettpolsters die ersten Druckerscheinungen auslöst. Diese Abmagerung kann durch andere Krankheiten, besonders häufig durch Tbc. bedingt sein. Entwickelungsumformungen des Skeletts und der benachbarten Weichteile, bei späterem Eintreten der Beschwerden meist Altersveränderungen des Thorax, seiner oberen Apertur, sind es, die die Schuld haben (Putti). So neigt starr dilatierter Thorax besonders zu Beschwerden seitens der Halsrippe. Das Fehlen von Halsrippen-Gefäßbeschwerden trotz abnormer Thoraxentwickelung führt Sue auf stärkere Gefäßentwickelung zurück, doch dürfte das wohl nicht absolut richtig sein (Villa Santa), besonders wenn man auch die Gefäßsymptome zum Teil für sekundär und für das Primäre auch in diesem Falle nervöse Ursachen annimmt. Weiter wird die Arteriosklerose als Ursache angeführt (Maloise-Rutkowski). Auch Schädlichkeiten entzündlicher Natur wie z. B. Periostitis oder Neubildungen spielen mitunter eine Rolle. Bei bindegewebigen Verwachsungen zwischen der Halsrippe und ihrer Nachbarschaft können auch sie durch Zerrung des Plexus die Ursache für das Auftreten der Symptome darstellen. Daß selbst längerdauernde ungewöhnliche Körperhaltung die ersten Erscheinungen hervorrufen kann, zeigt folgender interessanter Fall Schusters: Die Patientin, eine 22jährige Arbeiterin, schlief vor 2 Monaten auf einem Küchenstuhl sitzend ein, ihr linker Arm lag auf dem Kochherd, den Kopf hatte sie nicht auf den Arm gelegt. Bei Erwachen nach einer halben Stunde hing die Hand wie gelähmt herab, die Finger waren eingeschlafen, pelzig

und bewegungslos. — Es zeigte sich dann eine richtige Radialis und Ulnarisparese, die bestehen blieb.

Nicht immer treten die Symptome gleich in voller Stärke und im ganzen Komplex auf einmal auf wie in diesem Falle. Meist fangen sie mit ganz leichten Erscheinungen wie zeitweiligen Parasthesien an und bilden sich dann allmählich im Laufe von Monaten zu größerer Stärke, bis zur Unerträglichkeit heraus. Die eigentliche Ursache der Nervensymptome ist in Druck- oder Einklemmungserscheinungen des Plexus cervicalis durch die Halsrippe oder selten auch durch sie und den an ihr verlaufenden M. scalenus zu suchen. Besonders sind die 8. Cervical- und 1. Dorsalwurzel betroffen, die am unmittelbarsten der Halsrippe anliegen, wodurch ja auch die besondere Häufigkeit der Ulnarisparesen zu erklären ist.

Auch die Gefäßerscheinungen lassen sich durch Kompressionen der Gefäße durch die Halsrippe erklären. T o d d jedoch und nach ihm französische Autoren meinen, daß auch die vaskulären Erscheinungen eigentlich nervöse und so zu erklären sind, daß die trophischen Nervenfasern für die Gefäße gedrückt und in ihrer Wirkung beeinträchtigt werden. Die trophischen Fasern gehen vom Sympaticus aus, dessen Zusammenhang mit der Halsrippe am Ganglion cervicale uns ja bekannt ist, dessen Fasern aber weiter mit dem Plexus verlaufen und auch an dessen Kreuzungsstelle mit der Halsrippe gedrückt werden können. Auch die trophischen Störungen der Muskeln und der Haut erklärt Todd auf diese Weise. Derselbe Autor hat auch Untersuchungen über die Wand der Gefäße vorgenommen und gefunden, daß bei der Art. radialis die Adventitia unverändert, die Media verdickt, die elastische Membran stellenweise verdoppelt war. Das Endothel zeigte Wucherungen, das Lumen war teilweise durch bindegewebige Wucherungen, die als organisierte Thromben erklärt werden, obliteriert.

Die begleitende Vene zeigte ebenso wie die Arterie eine Hypertrophie der Muskularis.

Die Nervensymptome können allein auftreten, wie wir sahen, wenn die Halsrippe nicht bis an die Subclavia heranreicht. Daraus

geht hervor, daß die Größe der Halsrippe der Schwere der Symptome absolut nicht analog ist. Im Gegenteil ist es bei paarigen Halsrippen meist die kleinere, die die schwereren Symptome hervorruft. Es ist ja auch erklärlich, daß ein freiragendes, bewegliches Ende leichter Schädigungen hervorrufen kann als ein glatter, abgerundeter, an beiden Enden im Normalskelett sanft verlaufender Knochen. Mendel hat auf diese Tatsache besonders hingewiesen:

„So zeigt demgegenüber" (daß häufig die größere zweier Halsrippen größere Störungen hervorruft) „unser Fall — im Verein mit in der Literatur niedergelegten, doch durch Beispiele nicht weiter erhärteten Angaben —, daß es bezüglich der nervösen Störungen lediglich auf die Richtung und Lage der Halsrippe, nicht auf ihre Länge ankommt: eine vollentwickelte Halsrippe kann, ohne jegliche Störung zu bedingen, vorhanden sein, weil, dank ihrer Lage, der Plexus von ihr nicht belästigt zu werden braucht, während die nur rudimentär entwickelte Halsrippe schwere Störungen zu verursachen vermag, weil sie so gelagert sein kann, daß sie die Nerven lädiert."

Es bleibt noch eine Anomalie zu erwähnen, die sehr häufig mit Halsrippe gemeinsam auftritt, auch mit ihr in ursächlichem Zusammenhange steht: die Skoliose der Halsbrustwirbelsäule.

Solche Cervicodorsalskoliosen finden sich

1. im Anschluß an Rachitis,
2. bei Schiefhals,
3. infolge angeborenen Hochstandes der Scapula,
4. bei Halsrippen (Miyauchi).

Die Halsrippenskoliose ist eine häufig angeborene Erkrankung, jedenfalls machen sich Erscheinungen durch sie schon im frühesten Kindesalter bemerkbar im Gegensatze zu den Halsrippen ohne gleichzeitige Skoliose. Sie bietet ein ziemlich scharf umrissenes Bild, das hier beschrieben sei:

Von Kindheit an findet sich eine schiefe Schulter, die der Halsrippenseite entspricht, der Kopf ist nach der anderen Seite geneigt und leicht gedreht, das Kinn wird nahe der Brust gehalten. Das Relief des Kopfnickers erscheint auf der halsrippenfreien Seite stärker, wodurch die andere Seite des mittleren Halsdreiecks eingedrückt erscheint. Es besteht eine Asymmetrie des Gesichtes dergestalt, daß die der Halsrippe entsprechende Seite im ganzen niedriger ist als die andere. Die Nacken-Schulterlinie der Halsrippenseite ist kürzer, senkrechter und weniger ausgeschweift als die andere. Die Wirbelsäule ist im cervico-dorsalen Teile nach der Halsrippe zu konvex verkrümmt, das Schulterblatt dieser Seite liegt ein paar Fingerbreit höher als das andere. Eine Rotation der Halswirbel ist fast unmöglich, ebenso eine Näherung des Kinnes an die Brust. Ein Ausgleich durch Extension ist unausführbar, die Skoliose ist ganz besonders starr. In der Supraclaviculargrube ist ein knochenharter Tumor fühlbar. Dazu kommen Spannungsgefühl in der Schultergegend der Halsrippenseite bei Bewegungen und mehr oder weniger der uns bereits bekannten Symptome der Halsrippe.

Die Charakteristika der Halsrippenskoliose sind also kurz folgende:

1. Sehr hoher Sitz der äußerst starren Skoliose mit der Konvexität zur Seite der Halsrippe, eventuell kompensatorische Skoliose an der Grenze zwischen Brust- und Lendenwirbelsäule.

2. Drehung oder Verschiebung des Kopfes mit Asymmetrie des Gesichtsschädels und daraus resultierende Ungleichheit der Hals-Schulterkontur.

3. Verschiebung der Scapula der Halsrippenseite nach außen aufwärts (Garré, Helbing, Miyauchi und andere).

Ueber den Zusammenhang zwischen Halsrippe und Cervicodorsalskoliose existieren eine Reihe von Theorien.

1. Garré meint, die Skoliose sei hervorgerufen durch die mechanische Behinderung der Weichteile auf der Seite der Halsrippe, die bei doppelseitiger Halsrippe auf der Seite der größeren beträchtlicher ist.

2. Nach Helbing ist die Skoliose reflektorischer Natur, entstanden infolge Druckes der Halsrippe auf Nervenstränge — analog den bei Ichias beobachteten Wirbelsäulenverkrümmungen. Gestützt wird diese Theorie durch die Beobachtung, daß nach der Entfernung einer von zwei Halsrippen eine Skoliose mit der Konvexität nach der Seite der verbliebenen Halsrippe aufgetreten ist, gegen sie spricht jedoch das häufige Fehlen aller Drucksymptome bei Halsrippenskoliose.

3. Nach Krause liegt bei gleichzeitiger Skoliose und Halsrippe stets eine Anomalie der Wirbelsäule vor. Die Skoliose sei nicht durch die Halsrippe, sondern durch die Anomalie der Wirbelsäule hervorgerufen, die sich in der Einschaltung keilförmiger Wirbelrudimente oder Verschmelzung einzelner Wirbel äußere. Auch von Drehmann, Eikstein u. a. sind solche Anomalien bei gleichzeitiger Halsrippe beobachtet.

Der letzteren Theorie entsprechennd halten fast alle neueren Beobachter die Halsrippenskoliose nur für eine Unterabteilung der kongenitalen Skoliose. In dem von Miyauchi mitgeteilten Falle waren aber weder Druckerscheinungen auf die Nervengebilde noch Wirbelanomalien nachweisbar.

Miyauchi teilt daher ein in:

1. Fälle von Halsrippenskoliose mit überzähligem Wirbelrudiment, also ohne eigentliche richtige Halsrippe.

2. Fälle von Halsrippenskoliose ohne überzähliges Wirbelrudiment, also mit echter Halsrippe.

Dazwischen finden sich Uebergänge, z. B. echte Halsrippen mit abnormen Wirbeln.

Die ersten beiden Formen von Halsrippen nach der Gruberschen Einteilung rufen nach Miyauchi keine Skoliose hervor.

Nach all dem Gesagten ergibt sich, daß die Diagnose der Halsrippe, sofern man überhaupt an sie denkt, nicht sehr schwer ist. Findet sich ein Tumor in der Supraclaviculargrube, sei es daß er pulsiert oder nicht, so denke man stets an Halsrippe. Kommen

dazu noch einige der aufgeführten Symptome von seiten des Gefäß- oder Nervensystems, so liegt die Wahrscheinlichkeit des Vorhandenseins einer Halsrippe noch näher. Auch dann, wenn kein Tumor palpabel ist, weisen nervöse oder vaskuläre Symptome in einem Arme auf Halsrippe. Bei Schreibkrampf, der mit anderen Nervensymptomen einhergeht, prüfe man ebenfalls auf Halsrippe. Den Ausschlag gibt immer die Röntgenphotographie, die man niemals beim geringsten Verdacht auf Halsrippen versäume. Wenn auch die allerkleinsten Formen von Halsrippe sich im Röntgenbild kaum oder gar nicht dokumentieren, so zeigen sich doch alle anderen Formen sehr deutlich. Und da gerade eine Reihe von anderen Krankheiten den durch die Halsrippe hervorgerufenen sehr ähnelnde Erscheinungen verursachen, ist das Auftreten einer Halsrippe im Röntgenbild für Prognose und Therapie von ausschlaggebender Bedeutung. Zur Diagnose einer Halsrippe führt Villa Santa folgende Hauptsymptome, die natürlich nicht alle zugleich vorhanden zu sein brauchen, an:

1. Röntgenphotographie,
2. ischämische Symptome mit Krämpfen,
3. Schmerzen,
4. Neuritis, besonders im Ulnaris,
5. pulsierender Tumor in der Fossa supraclavicularis.

Sargent spricht dem Röntgenbild nur beschränkten Wert zu, da selbst große Halsrippen oft ohne große Beschwerden verlaufen. In der Feststellung der Halsrippe gemeinhin liegt aber ja doch wohl gar nicht der Wert des Röntgenbildes, sondern in der durch es gegebenen Sicherheit bei differentialdiagnostischen Zweifeln, und deshalb scheint mir gerade das Röntgenbild von besonders großem Werte.

Was die Differentialdiagnose anbelangt, so kommen eine Reihe von Krankheiten in Betracht, deren Symptome denen der Halsrippe gleich oder ähnlich sind. Zuerst ist da der Tumor in der Supraclaviculargrube, der zu Verwechslungen mit Exostosen oder

anderen, selbst malignen Tumoren der ersten Rippe Ansaß geben kann. Auch an tuberkulöse Lymphdrüsen kann man denken, zumal da sich mit Halsrippe häufig eine Spitzentuberkulose vergesellschaftet. Daß die über der Halsrippe verlaufende Subclavia ein Aneurisma vortäuschen kann, wurde schon erwähnt. Im Gegensatz dazu ist es aber auch möglich, daß eine abnorm entwickelte erste Rippe die Erscheinungen einer Halsrippe machen kann, hie folgender Fall beweist: Sawicki und Sklodowski bekamen einen 23jährigen Patienten in Behandlung, der seit 7 Monaten Schwäche in der linken oberen Extremität fühlte. Der Arm war weiß und kühl. Es bestand nach links konvexe Cervicodorsalskoliose und eine Vorwölbung der linken Supraclaviculargegend. In der Oberschlüsselbeingrube war eine wallnußgroße elastische, pulsierende Geschwulst zu palpieren, vor der nach außen harter Knochen fühlbar war. Die linke Hand war kühl und weiß, der Radialpuls beiderseits schwach. Im Röntgenbild zeigte sich keine Halsrippe, sondern es war der hintere Abschnitt der linken ersten Brustrippe länger als der der rechten und demgemäß der von der Rippe gebildete Winkel links deutlicher als rechts. Bei der Operation fand sich ein Aneurisma über der Rippe.

Es wurden in diesem Falle also die Symptome einer Halsrippe durch eine abnorme 1. Brustrippe hervorgerufen. —

Differentialdiagnostisch kommt die Halsrippe ferner in Betracht bei Tuberculosis incipiens. Die Halsrippe ruft natürlicherweise bei der Perkussion der Lungenspitze eine Dämpfung hervor. Auch hier gibt außer der Auskultation das Röntgenbild Aufschluß, ob nur die Halsrippe oder daneben noch tuberkulöse Herde der Lungenspitze die Dämpfung bedingen.

Halsrippenerkrankung gibt weiterhin häufig zu Verwechslungen mit spinaler progressiver Muskelatrophie Anlaß, die unter sehr ähnlichem Bilde verlaufen kann. Doch sind bei Halsrippe die Erscheinungen meist einseitig, im Gegensatz zur progressiven Muskelatrophie. Auch fehlen bei Halsrippe die fibrillären Zuckungen der progressiven Muskelatrophie, dagegen treten häufiger trophische

Störungen der Haut auf, bei der progressiven Muskelatrophie niemals. Die Schmerzen können zu Verwechslung mit Tabes dorsalis führen, die übrigen Erscheinungen Neuritiden, Tumoren des Rückenmarks, Poliomyelitis, Syringomyelie, Pachymeningitis cervicalis oder Wirbelkaries vortäuschen. Das letzte Wort spricht immer das Röntgenbild.

Was die Prognose anbelangt, so ist darüber bei der Halsrippe nicht viel zu sagen. Ist eine Halsrippe vorhanden, so kann sie in jedem Fall zu Beschwerden führen, braucht es aber nicht. Und bestehen Beschwerden, so sind durch die richtige Therapie, die rechtzeitig, d. h. vor Auftreten von Atrophien, angewandt wird, zu beseitigen.

Als Therapie kommt erstens die abwartende und zweitens die operative in Frage. Bei der ersteren wird man den Symptomen entsprechend verschieden vorgehen. Salizylpräparate, Pyramidon und ähnliche Mittel, verbunden mit Ruhigstellung des Arms, Massage, Bädern, Heißluftbehandlung und Elektrizität wurden angewandt. Marie, Crouzon und Chatelin hatten in einem Falle mit einseitiger Parese der Fingerstrecker und der Oppositionsmuskulatur ohne Sensibilitätsstörungen mit dieser Therapie in 1½ Jahren den gewünschten Erfolg, Schuster erzielte bei einseitiger Radialis- und Ulnarisparese durch Halsrippe keine wesentliche Besserung. Und so sind auch bei anderen Autoren die Ergebnisse der konservativen Therapie sehr verschieden.

Die operative Therapie besteht in der völligen oder teilweisen Entfernung der Halsrippe. Die Frage ist, wann soll man zur Operation schreiten. Wenn die Halsrippe nur im Röntgenbild manifest geworden ist, selbst aber keine Beschwerden verursacht, so soll man nur auf die Möglichkeit hin, daß einmal Beschwerden entstehen könnten, keinesfalls zur Operation schreiten. Auch bei geringgradigen Beschwerden wird man mit symptomatischen und vorbeugenden Behandlungsmethoden — Vermeidung von Traumen, Druck auf die Halsrippe usw. — vollkommen auskommen. Zeigen aber die noch geringen Beschwerden Tendenz zur Verschlimmerung

oder kommt der Patient schon mit schwereren Erscheinungen zur Behandlung, so erscheint die Exstirpation am Platze. Wenn irgendmöglich soll man sie vornehmen, bevor Atrophien auftreten. Die Operation selbst ist ein technisch nicht leichter Eingriff. Man hat daher eine Reihe von Methoden, die sich alle bemühen, die Technik zu vereinfachen. Ueber die Technik selbst finden wir in der Arbeit Streißlers genauere Angaben. Es seien hier nur kurz die hauptsächlichsten Methoden und die nach Streißler veröffentlichten Operationen aufgeführt.

Meist wurde die Halsrippe von vorne angegangen. Als Operationsfeld kommt im allgemeinen das durch Sternocleidomastoideus, Trapezius und Schlüsselbein gebildete Dreieck in Frage. Der Schnitt kann sehr verschieden geführt werden. Längsschnitte entlang dem Rande des Sternocleidomastoideus oder parallel zu diesem, oder längs des Trapeziusrandes oder diesem parallel, Querschnitte parallel zur Clavicula, aber meist einen oder zwei Fingerbreit höher, Bogenschnitt mit der Konkavität nach oben, Lappenschnitte bzw. zwei getrennte Schnitte, die einen Lappen zwischen sich fassen, Schrägschnitte über der Clavicula nach außen obenhin aufsteigend, all diese Schnittführung wird geübt. Das Platysma wird durchtrennt, die über der Halsrippe entlang ziehenden Muskeln durchtrennt oder beiseite gezogen. Gefäß- und Nervenbündel werden entweder gemeinsam zur Seite gezogen oder vorsichtig getrennt und die Gefäße nach vorn, das Nervenbündel nach hinten abgezogen. Wenn Gefäße und Nerven mit der Rippe fest zusammenhängen, müssen sie unter äußerster Vorsicht losgelöst werden. Dann wird die Halsrippe nach hinten am besten bis zum Querfortsatz frei gemacht, durchsägt und die Halsrippe samt ihrem Periost entfernt. Verbleibende Knochenvorsprünge werden abgekniffen. Eine Reihe von Autoren entfernt die Halsrippe subperiostal, um die bei der anderen Methode äußerst leicht vorkommenden Verletzungen der Pleurakuppe zu vermeiden. Es gibt aber Autoren, die eine Verletzung der Pleurakuppe nicht weiter fürchten, da sie meist keine besonderen Erscheinungen hervorruft. Setzt sich die

Halsrippe an der ersten Brustrippe an, so wird sie hier abgemeißelt; wenn die erste Rippe an der Ansatzstelle einen Höcker ausgebildet hat, wird dieser mit abgemeißelt, mit entfernt und die erste Rippe geglättet.

Mc. Kenna und C. Hugh empfehlen die Abspaltung eines Muskellappens vom Scalenus medius, der als Polster für Plexus und Gefäße auf die nach der Entfernung der Halsrippe an der Ansatzstelle periostfreie erste Brustrippe geklappt wird. Plexus und Gefäße sinken meist in den durch die Entfernung der Halsrippe entstandenen Hohlraum oder sie werden in die Muskelmasse des Scalenus anticus verlagert (Blanck). Die Wunde wird primär geschlossen oder drainiert. Nach Thorburn entstehen bei Unterlassung der Drainage leicht tiefe, starrwandige Höhlungen, die lange — in einem Falle ein Jahr — zur Heilung brauchen. Allgemein wird über starke Knochenblutungen geklagt, die durch Tamponade gestillt werden müssen, und die nicht seltenen postoperativen Plexuslähmungen dürften wohl recht oft auf den Druck dieser Tamponade zurückzuführen sein.

Die Methoden der Resektion der Halsrippe von vorn her haben alle den Nachteil, daß das Operationsfeld auf sehr kleinem Raume eine ganze Reihe äußerst wichtiger Organe aufweist, deren Verletzung unbedingt vermieden werden muß, und daß ferner die Pleura hier leicht zerreißlich ist. Daher hat Streißler sich zu einer anderen Methode entschlossen, die auch nach ihm mit gutem Erfolge ausgeführt worden ist (Trömmer und Oehlecker, Blanckart, Sven Johansson): Die Resektion der Halsrippe von rückwärts. Die Technik ist kurz folgende: Der Schnitt wird parallel zu den Dornfortsätzen zwei Zentimeter neben ihnen geführt, zwei Handbreiten lang, die Mitte in Höhe des Dornfortsatzes VII. Nach teilweise scharfer, teilweise stumpfer Spaltung der Muskulatur werden die Querfortsätze der zwei untersten Hals- und zwei obersten Brustwirbel freigelegt. Der Processus transversus des VII. Halswirbels wird weggemeißelt, das Collum der Halsrippe unter äußerster Vorsicht und Schonung der unmittelbar vor ihm verlaufenden Plexus-

wurzeln lateral vom Köpfchen durchgemeißelt. Nun wird die Rippe nach vornhin von allen Anhängen vorsichtig freigemacht und herausgenommen. Ist sie zu lang, um von hinten her vollkommen entfernt werden zu können, oder setzt sie an der ersten Brustrippe an, so geht man nach Tamponieren der hinteren Operationswunde erneut von vorn her ein und kann nun von hier aus die Halsrippe mühelos entfernen.

Die Exstirpation von rückwärts ist der von vornher deshalb vorzuziehen, weil die Plexusstämme nicht auseinander gezerrt werden und weil die Pleura von hinten her wegen der in ihr verlaufenden Faserzüge der Ligg. pleurovertebrale und pleuracostale stärker und nicht so zerreißlich ist wie von vorn, wie überhaupt der größte Teil der Operationen von hinten her in weit weniger schwierigem Terrain ausgeführt wird.

Stellen wir nochmals kurz die üblichsten Methoden der Operation und ihre Vorzüge, soweit sie noch nicht besonders erwähnt wurden, zusammen, so sind es folgende:

1. Methode Streißler.
2. Schnitt am hinteren Rand des M. sternocleidomastoideus.
3. Thornburn: Schnitt am vorderen Rand des Trapezius. Vorteile: Vermeidung des Plexus, Erreichung der Halsrippe an ihrem hinteren Ende. Vorsicht auf N. subscapularis.
4. C. Hugh, McKenna: Lappenschnitt vor dem vorderen und hinter dem hinteren Rande des Sternocleidomastoideus. Lappen aus dem vorderen Rande des Scalenus posticus zur Polsterung der ersten Rippe für Plexus und Gefäße.
5. Sir Rickman Godlee: Zur Vermeidung der Operationszwischenfälle transversaler Schnitte oberhalb der Ausladung (above the swelling). Freilegung der oberen Partie des Plexus ohne Aufsuchen der Rippe. Herabziehen des Plexus mitsamt dem N. subscapularis. Beiseiteziehen des

äußeren Wundrandes über den Sternocleidomastoideus. Freiarbeiten der Rippe von dort. Vorteil: Vermeidung der Subclavia. (La semaine médicale. 1913. 19.)

Die unmittelbaren Folgen der Operation sind verschiedene. Sehr häufig treten teilweise oder komplette Plexuslähmungen auf, die in Druck oder Zerrung des Stammes während der Operation, häufig, wenn der Plexus mit Instrumenten gar nicht berührt worden ist, auch im Druck der Tamponade bei Knochenblutungen ihre Ursache haben. Doch gehen diese Plexuslähmungen allmählich wieder zurück. Bei der Exstirpation von vorn kommen ferner häufig Pleuraverletzungen vor, die zu Pneumothorax führen. Doch sind diese Pleuraverletzungen nicht sehr gefährlich und der Pneumothorax resorbiert sich bald wieder (de Quervain).

Wenn das entfernte Stück der Halsrippe nicht genügend lang war, oder bei subperiostaler Exstirpation, kommt es auch nicht selten zur Regeneration von Knochen und dadurch zum Rezidiv, in dem der neugebildete Knochen gleich dem exstirpierten wieder zum Druckerzeuger wird.

Was den Erfolg der operativen Therapie anbelangt, so kommt es auf das Stadium an, in dem der Kranke sich vorher befand. Die sensiblen Erscheinungen, insbesondere die Schmerzen, verschwinden stets, die motorischen Ausfallserscheinungen gehen häufig nicht zurück (Howell), doch berichten viele Autoren Besserung oder Heilung auch in diesen Fällen. Am seltesten bilden sich Atrophien wieder zurück, und es dauert auch sehr lange, bis hier die Heilung erfolgt ist, aber sie tritt doch zuweilen ein (Frangenheim, Villa Santa, Trömmer und Oehlecker). Bei ausgesprochenen Paresen und starken Atrophien trat, wenn auch nicht völlige Heilung, so doch Besserung nach der Operation ein (Waterhouse). Die Pulsation der Radialis an der erkrankten Seite kehrt wieder zurück oder wird wieder normal (Pringle, Telford), die Verschiedenheit der Axillartemperatur auf beiden Seiten gibt sich wieder.

Zahlenmäßig festgelegt ergibt sich für die Erfolge der Operation folgendes Bild:

Von 71 von Streißler gesammelten Fällen sind

55 geheilt = 77%,
9 gebessert = 13%,
7 ungeheilt = 10%.

Thornburn berichtet von 20 Fällen, von denen

12 geheilt = 60%,
3 gebessert = 15%

waren, von den übrigen ist nichts bekannt. Dabei waren 12 Lähmungen, von denen

5 zurückgegangen und
5 gebessert sind.

Das Schicksal der beiden anderen ist unbekannt. Sargent berichtet von 29 operierten Fällen, von denen 27 befriedigendes Ergebnis zeitigten. Howell führt 25 Fälle an, deren Operation „meist" Erfolg hatte. Außer diesen Fällen fand ich in der Literatur nach Streißler 10 operierte Fälle mit Angabe des Ergebnisses, von denen

8 geheilt und
2 gebessert waren.

Es sind also die Erfolge namentlich bei rechtzeitig einsetzender Therapie recht befriedigend.

Die Therapie eines Aneurismas bei Halsrippe besteht entweder in Kompression oder Exstirpation des Aneurismas. Bei Halsrippenskoliose gibt es keine besondere Therapie.

Es gibt eine Reihe von Erkrankungen, die nicht selten mit der Halsrippe gemeinsam auftreten. Da ist in erster Linie die Tuberkulose zu nennen. Sehr oft findet man bei Halsrippenträgern Spitzenkatarrhe. Die Perkussion ist ja in dem Falle natürlich nur ein unsicheres Erkennungsmittel, da die Halsrippe allein schon Dämpfung hervorruft. Aber Auskultation und Röntgenbild geben

uns Aufschluß. Man glaubt, daß das Entstehen einer Spitzentuberkulose durch die Halsrippe insofern begünstigt wird, als die Halsrippe die Beweglichkeit der oberen Thoraxapertur stark beeinträchtigt (Scheidemantel, Fischer).

Ist in diesem Falle die Halsrippe die eigentliche Ursache für das Entstehen einer anderen Krankheit, so hat in einem anderen Falle das Umgekehrte statt, nämlich bei der Lues. Die hereditäre Lues kann durch Entwicklungsstörungen im Fötalalter zur Bildung der Halsrippe Anlaß geben. Marie, Crouzon und Chatelin glauben, auch bei negativem Wassermann seien oft dysthrophische Manifestationen durch Lues congenita die Ursache der Halsrippe. Ueber einen eigenartigen Fall von Halsrippe bei Hereditärsyphilis, in dem totale Taubheit und Augenstörungen beiderseits bestanden, bei dem Frühgeburt und Abortus eingetreten waren, mit positivem Wassermann berichten Gaucher und Crouzon.

Häufig kommen Halsrippen mit bestimmten Nervenerkrankungen gemeinsam vor. Oppenheim sagt darüber, daß „die Halsrippen zu den sog. Stigmata degenerationis gehören, sie können sich mit Nervenleiden verbinden, die nicht durch sie bedingt werden, sondern auf dem gemeinschaftlichen Boden der neuropathischen Diathese entstehen“ (Bibergeil und Blank). So ist das gemeinsame Auftreten von Halsrippe mit multipler Sklerose, mit Syringomyelie und mit Hystero-Neurasthenie eine nicht allzu selten beobachtete Tatsache. —

Wie wir früher bereits sahen, ist das Auftreten der Halsrippe in verschiedenen Gegenden ein sehr verschieden häufiges. In Berlin z. B. scheint sie verhältnismäßig selten zu sein, wenigstens kommen wenig Fälle mit Beschwerden in Behandlung. In der chirurgischen Klinik der Kgl. Charité (Geh. R. Prof. Dr. Hildebrand) ist seit 1912 kein Fall mehr zur Operation gekommen, jedoch sind bei Gelegenheit anderer Untersuchungen mehrere Fälle von Halsrippe, die völlig beschwerdefrei verliefen, beobachtet worden. Zum Teil sind

sie nur als interessante Sonderfälle geröntgt worden und nähere Aufzeichnungen über die Halsrippe selbst sonst nicht vorhanden, da sie eben keine Beschwerden verursachten.

Einige besonders instruktive Bilder sollen hier angefügt werden.

Am 15. X. 15 wurde eine 58jährige Wäscherin in die chirurgische Klinik der Charité eingeliefert, die von der anfahrenden elektrischen Straßenbahn beim Aufsteigen herabgestürzt und auf die rechte Seite gefallen war. Sie wurde ein Stück weit mitgeschleift und war kurze Zeit ohnmächtig.

Nach dem Erheben verspürte sie heftige Schmerzen im Rücken beim Auftreten.

Bei Einlieferung klagt sie über Schmerzen in Rücken, Knie, Hüfte und Arm, und über Stiche beim Atmen. Die Schultermuskulatur rechts ist empfindlich, sonst ist nichts besonderes festzustellen.

Bei Bettruhe kommt es zu allmählicher Besserung, doch klagt Pat. über Schmerzen, die vom Hinterkopf zur Stirn ziehen.

Bei späterer genauerer Untersuchung gibt die Patientin an, daß die Beschwerden bis auf Kopfschmerzen, die aber erst nach längerem Stehen auftreten, geschwunden sind.

Objektiv liegt eine Defiguration der Halswirbelsäule vor, die offenbar älteren Ursprungs ist. Mit Wahrscheinlichkeit besteht eine Halsrippe auf der linken Seite. Folgen durch den Unfall sind nicht nachweisbar, die Reflexe sind normal.

Im Röntgenbild zeigt sich auf der rechten Seite ein vergrößerter Querfortsatz des VII. Halswirbels, während links eine kurze Halsrippe den Querfortsatz um eine kleine Strecke überragt.

In diesem Falle hat also selbst die ziemlich schwere Kontusion keine Beschwerden von seiten der Halsrippe wachgerufen (Abb. 1).

In einem zweiten Falle handelt es sich um eine Patientin, die wegen Lipoms an der rechten Scapula und Carcinoms der rechten Mamma zur Operation kam. In der Krankengeschichte findet sich

folgender Satz: „Die linke Supraclaviculargegend sieht voller aus als die rechte. Der Kopf wird leicht nach links geneigt gehalten."

Im Röntgenbild sehen wir auf der linken Seite eine kurze adlerschnabelförmige Halsrippe, die einen nur schwachen Schatten, der heller als der der Brustrippen erscheint, hervorruft. (Abb. 2.) Auch in diesem Falle verursachte die Halsrippe keine weiteren Beschwerden. Es sei aber in diesem Zusammenhange darauf verwiesen, daß Lipome, die an der Halsrippe selbst aufsitzen, mitunter beobachtet wurden.

Abbildung 3 zeigt uns das Bild eines 14jährigen Knaben. Wegen Verdachtes auf Tuberkulose kam er zur Untersuchung und fiel dem Arzte auf, der ihm zum Zwecke einer Röntgenuntersuchung in die Klinik schickte. Der Junge hat eine Hervorragung in der linken Supraclaviculargrube, die sich als knochenharter, nicht pulsierender, glatter, etwa haselnußgroßer Tumor mit darüber verschieblicher Haut palpieren läßt. Nach der Wirbelsäule zu verläuft der Tumor unter den Weichteilen, nach vorn scheint er abgerundet frei zu endigen. Die Nackenschulterlinie ist links gerader, steiler als auf der rechten Seite. Druck auf den Tumor löst keine Schmerzen aus, wie überhaupt Beschwerden nicht bestehen. Die beiden Arme sind ungefähr gleich im Umfange und Kraft. Das Röntgenbild zeigt uns beiderseitige Halsrippen. Rechts ist nur eine kleine schnabelförmige, links dagegen eine lange, merkwürdig gerade verlaufende Halsrippe vorhanden, die gar keine Tendenz zur Annäherung an die erste Brustrippe, eher das Gegenteil zeigt, und vorn frei endigt. Der Röntgenschatten der Halsrippe ist ebenso dunkel wie der der Brustrippen.

Sehr instruktiv sind die übrigen Aufnahmen, alle drei poliklinische Fälle, die wegen anderer Erkrankungen gekommen waren und bei denen nur durch Zufall die Halsrippe entdeckt wurde.

Abbildung 4 zeigt uns einen Fall, der dem vorigen sehr ähnlich ist. Auch hier haben wir auf der einen Seite (links) eine kurze, spitz und frei verlaufende Halsrippe, auf der rechten Seite dagegen eine

lange, spangenförmige, kräftige Halsrippe, die mit einer etwas verdickten Kuppe nach vorn frei zu enden scheint.

Abbildung 5 ist ein recht interessanter Fall. Wir sehen auf der rechten Seite nur eine kurze, schnabelförmige Halsrippe, die den Querfortsatz nur um ein geringes überragt. Links dagegen geht eine lange Halsrippe nach vorn, die sich aber an ihrem vorderen Ende kolbenförmig verdickt und an einem Höcker der ersten Brustrippe anzusetzen scheint. Von der Ansatzstelle der Halsrippe an nach vornhin erscheint die erste Rippe merkwürdig breit. Wir hätten hier etwa das Bild einer nach hinten hin doppelköpfigen Rippe.

Abbildung 6 endlich zeigt uns wieder auf der einen Seite (rechts) eine den Querfortsatz nur ganz wenig überragende, schnabelförmige Halsrippe, auf der linken Seite aber sehen wir eine sehr kräftige Halsrippe, die im Gegensatz zu den auf den anderen Abbildungen sichtbaren nicht verhältnismäßig gerade, sondern gleich der ersten Brustrippe in gleichmäßig rundem Bogen nach vorn hin verläuft.

Ihr Röntgenschatten erscheint wieder etwas heller als der der Brustrippen.

Wir haben also hier eine Reihe von Halsrippen gesehen, von der verschiedensten Form und Größe, die aber alle das gemeinsam haben, daß ihre Träger vollkommen beschwerdefrei waren.

Wenn auch in solchen Fällen die Halsrippe für ihren Träger völlig bedeutungslos ist, und nur eine für den Arzt und Naturforscher interessante Anomalie bedeutet, so haben wir andererseits gesehen, wie die Halsrippe oft für ihren Besitzer zur unerträglichen Qual werden kann, von der ihn zu befreien uns in der operativen Therapie eine zwar technisch nicht leichte, aber erfolgbringende Möglichkeit gegeben ist.





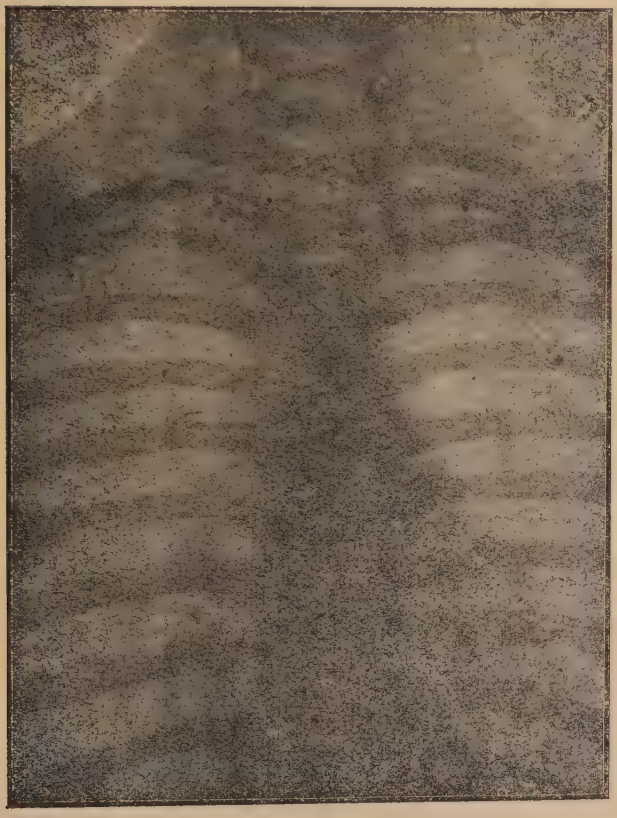

Abb. 4.

Abb. 6.

Literatur.

Mendel: Ueber Halsrippen. Neurol. Centr. Bl. 1913.

Fischer, Max: Ueber einen Fall von doppelseitiger Halsrippe. Fortschritte auf dem Gebiete der Röntgenstrahlen. Bd. 25, 2.

Streissler: Die Halsrippen. Ergebn. der Chir. u. Orthop. Bd. 5.

Streissler: Die Resektion der Halsrippe von rückwärts. Centralbl. für Chir. 1912.

Bibergeil u. Blank: Ulnarislähmung und angeborene Halsrippe. D. Med. Wchschr. 1912.

Miyauchi: Ein Fall von sogenannter Halsrippenskoliose. Centralbl. f. d. ges. Chir. und Grenzgeb. Bd. 3.

Falk, E.: Zur Entwicklung der Halsrippe. (Vortr.). Refer, in Berl. Kl. W. 1915. D. Med. W. 1914 und 15. Münch. Med. W. 1914 und 15, Centralbl. f. ges. Chir. Bd. 5.

Lehrbücher von **Wullstein-Wilms** und von **König-Hildebrand.**

Streissler: Ueber Halsrippe. (Vortr.) Ref. in Wien. Klin. W. 1912.

Referate:

Blank und Bibergeil: Nervenstörungen und Halsrippe. B. Kl. W. 1912, Monatschr. f. Kinderheilkunde 1912. M. M. W. 1912.

Blank: Nervenstörungen und Halsrippe. Allgem. Med. Centralzeit. 1912.

Trömmer und Oehlecker: Muskelatrophie durch Halsrippe. D. Med. W. 1917.

Schuster: Ein Fall von überzähliger Halsrippe und linksseitiger Ulnaris- und Radialisparese. M. M. W. 1914.

Finsterer: Halsrippen. M. M. W. 1917.

Frangenheim: Linksseitige Halsrippe. M. M. W. 1914.

Scheidemantel: Röntgendemonstrationen von Halsrippen. M. M. W. 1912.

Todd: The arterial lesion in cases of cervical rib. Ergebnisse d. Chir. u. Orthop. Bd. 1 D. M. M. 1912.

Weber, F. P.: Cervical ribs with atrophy of hand muscles. Erg. d. Chir. u. Orhop. Bd. 1, Centralbl. f. d. ges. Ch. Bd. 1.

Weber, F. P.: Bilateral cervical ribs with unilateral (right-sided) atrophy of hand muscles. Ergebn. d. Ch. u. O. Bd. 1. Centralbl. f. ges. Ch. Bd. 1.

Blankart, A S. B.: The technique of excision of cervical ribs. Erg. d. Ch. u. O. Bd. 1. Centralbl. f. ges. Ch. Bd. 1. B. Kl. W, 1913.

Mc. Kenna, C. Hugh: A report on two cases of cervical rib and an operative measure to prevent recurrence of symptoms. Erg. d. Ch. u. O. Bd. 1, Centralbl. f. ges. Ch. Bd. 1.

Sawicki und Sklodowski: Halsrippe vorgetäuscht durch 1. Rippe. Erg. d. Ch. u. O. Bd. 1.

Sargent: Some points in the surgery of cervical ribs. Erg. d. Ch. u. O. Bd. 2. Centralbl. f. ges. Ch. Bd. 2.

Thorburn: Surgical treatment (of cervical ribs). Erg. d. Ch. u. O. Bd. 2. Centralbl. f. ges. Ch. Bd. 2.

Wilson: Some points in the symptomatology of cervical rib, with especial reference to muscular wasting. Erg. d. Ch. u. O. Bd. 2. Centralbl. f. ges. Ch. Bd. 2.

Howell: The results of operative treatment (of cervical ribs). Erg. d. Ch. u. O. Bd. 2. Centralbl. f. ges. Ch. Bd. 2.

Marie, Crouzon et Chatelin: Trois nouvelles observations de côtes cervicales remarquables par quelques particularités cliniques. Erg. d. Ch. u. O. Bd. 3.

Gaucher et Crouzon: Une observation de côtes cervicales d'origine hérédo-syphilitique. Erg. d. Ch. u. O. Bd. 3.

Waterhouse: A case of cervical rib. Erg. d. Ch. u. O. Bd. 3. Jahresbericht über d. Fortschr. d. Ch. 1913.

Marie, Crouzon et Chatelin: Des accidents causés par l'existence de

côtes cervicales et de leur fréquence. 6 observations. Ergebn. d. Ch. u. O. Bd. 3.

Seymour, G.: Seven cases of cervical rib, one simulating aneurism. Erg. d. Ch. u. O. Bd. 3. B. Kl. W. 1913. Centralbl. für ges. Ch. Bd. 3.

Telford: Two cases of cervical rib with vascular symptoms. Erg. d. Ch. u. O. Bd. 4. Centralbl. f. ges. Ch. Bd. 4.

Goodhart: The diagnosis of cervical or false rib. Erg. d. Ch. u. O. Bd. 4.

Villa Santa: Sindrome nervosa vascolare da costa cervicali. Erg. d. Ch. u. O. Bd. 5. Centralbl. f. d. ges. Ch. Bd. 5.

Lescieur, Kocher et Milhaud: Sur un cas de côtes cervicales. Erg. d. Ch. u. O. Bd. 5.

Henderson: Cervical rib. Report of thirty, one cases. Erg. d. Ch. u. O. Bd. 5.

Gilber Scott: Wahre und falsche Halsrippen. D. Med. W. 1912.

Pringle: Aneurism of the third part of the left subclavian artery treated by aneurismorrhaphy. Centralbl. f. Ch. 1912.

Sven Johansson: Ein operierter Fall von Halsrippe. Centralbl. f. Ch. 1917.

Les côtes cervicales et leur ablation. La Semaine médicale 1913.

Lebenslauf

Ich, Erich Martin Wolff, wurde am 8. März 1892 zu Potsdam als Sohn des Kaufmanns Willy Wolff und seiner Ehefrau Therese geb. Hirsch geboren. Ich verbrachte meine Jugend in Potsdam und besuchte daselbst das Kgl. Viktoria-Gymnasium, auf dem ich auch Ostern 1910 das Zeugnis der Reife erwarb. Nach einer Reise, die mich durch die Schweiz, Ostfrankreich, Oberitalien und Tirol führte, widmete ich mich dem Studium der Medizin auf den Universitäten München, Heidelberg, Berlin und Straßburg. Während meiner Studienzeit benutzte ich meine freie Zeit zu weiteren Reisen, die mich die Schweiz, Tirol und Oberitalien erneut sehen ließen. Im Winter 1913/14 genügte ich meiner Militärdienstpflicht beim 4. Garde-Feldartillerie-Regiment in Potsdam. Als der Krieg ausbrach, wurde ich sogleich eingezogen, wurde alsbald Feldunterarzt, Mai 1916 Feldhilfsarzt und Januar 1917 Assistenzarzt. Ich war im Sommer 1916 drei Monate zur Vollendung der Studien und zur Ablegung des Staatsexamens beurlaubt, bestand in München das Examen mit „Gut" und wurde am 6. September 1916 approbiert. Im Kriege war ich mit Ausnahme von etwa 1½ Jahren, während deren ich auf der Hautstation Gent assistierte, stets als Truppenarzt meist bei der Infanterie tätig. Ich war immer im Westen, fast an allen Punkten der Front. Im Sommer 1918 machte ich meine Arbeit „Ueber Halsrippen" an der chirurgischen Klinik der Kgl. Charité (Dir. Prof. Hildebrand).